

Angiomiofibroblastoma-like, un tumor excepcional: presentación de un caso clínico y diagnóstico diferencial

Wilmar Ocampo T, José Carlos Poyo C, María Teresa Manzano P, Juan Jose Jover S, Vicente Guadaño S.

- 1.
- 2.
3. FALTAN LAS INSTITUCIONES DE TRABAJO, CIUDAD y PAÍS.

Angiomyofibroblastoma-like, an exceptional tumor: presentation of a clinical case and differential diagnosis.

Abstract: We present a case of a paratesticular Angiomiofibroblastoma-like (AML) tumor in which ultrasound was important to give the specific location and local extension of the lesion. Findings: Ultrasound revealed a hypoechoic paratesticular lesion with well-defined borders, suggesting an extratesticular benign lesion. The histology showed a benign mesenchymal myxoid-type neoplasm. The differential diagnosis included superficial Angiomixoma (AMS), Aggressive angiomixoma (AMA), Angiomyofibroblastoma (AMF) and AML. Based on these findings, a review of similar tumors was carried out and ultimately led to the diagnosis of paratesticular AML. This location has been described only in a few cases in the literature. Conclusion: Ultrasound is useful to locate paratesticular tumors and determine their local extension. However, a definitive diagnosis a histological and immunohistochemical study

Keywords: Cellular Angiofibroma, Myxoid tumor, differential diagnosis, Angiomixoma, Ultrasound, Immunohistochemistry.

Resumen: Presentamos un caso de Angiomiofibroblastoma-like (AML), en el que la ecografía fue importante para determinar la detección, localización y extensión local. Hallazgos: La ecografía demostró una lesión paratesticular sólida hipocogénica de bien definidos lo que sugirió lesión benigna extratesticular. La histología evidenció una neoplasia mesenquimal benigna tipo mixoide en cuyo diagnóstico diferencial se incluyen el Angiomixoma superficial (AMS), Angiomixoma agresivo (AMA), Angiomiofibroblastoma (AMF) y el AML. En base a estos hallazgos se realizó una revisión de tumores de similares características en la literatura, llegando finalmente al diagnóstico de AML cuya localización paratesticular sólo ha sido descrita en muy pocos casos hasta la fecha. Conclusión: La ecografía es útil para localizar los tumores paratesticulares y determinar su extensión local. No obstante, para llegar al diagnóstico definitivo es necesario realizar un estudio histológico e inmunohistoquímico de la tumoración.

Palabras clave: Angiofibroma celular, Tumor mixoide, diagnóstico diferencial, Angiomixoma, Ultrasonido, Inmunohistoquímica.

Ocampo W., et al. Angiomiofibroblastoma-like, un tumor excepcional: presentación de un caso clínico y diagnóstico diferencial. Rev Chil Radiol 2018; 24(3): xx-xx.

Correspondencia: /@.....cl

Trabajo enviado el 05 julio de 2018. Aceptado para publicación el 03 de octubre de 2018.

Introducción

Los tumores paratesticulares son en su mayoría tumores de partes blandas, los cuales constituyen un grupo heterogéneo de neoplasias de histología diversa y con un grado variable de agresividad existiendo, desde tumores bien diferenciados hasta sarcomas muy agresivos.

Los tumores benignos paratesticulares más frecuentes son los lipomas y los tumores adenomatoideos^(1,2). Los tumores del grupo mixoide de localización paratesticular son mucho menos frecuentes, pero deben ser tenidos en cuenta en el diagnóstico diferencial, siendo los más destacables el AMS, AMA, AMF y el AML.

Presentación del caso

Presentamos un caso de nuestra institución, de un varón de 59 años, sin antecedentes relevancia, salvo apnea de sueño/apnea de sueño, que consulta por nódulo palpable en región posterosuperior escrotal izquierda de dos años de evolución, sin aumento de tamaño desde su aparición, pero sí aparición de molestias en región inguinoescrotal desde hace 5 meses.

La ecografía testicular identificó un nódulo sólido paratesticular izquierdo de 10 mm de diámetro máximo con ecogenicidad heterogénea predominantemente hipocogénica, de bordes bien definidos y presencia

señal de flujo periférica en estudio de Doppler color (Figura 1). Se realizó resección de la lesión con abordaje inguinal. El estudio anatomopatológico de la lesión reveló células fusiformes y estrelladas en un estroma mixoide y vasos telangiectásicos (Figura 2). No se observaron mitosis ni atipias celulares. En la inmunohistoquímica (IHQ) se evidenció positividad para actina de músculo liso, vimentina y CD34 (Figura 3), así como negatividad para receptores Estrogénicos (RE) y de Progesterona (RP) y S-100. Estos hallazgos en su conjunto fueron compatibles con AML.

Tras la cirugía el paciente se mantuvo asintomático

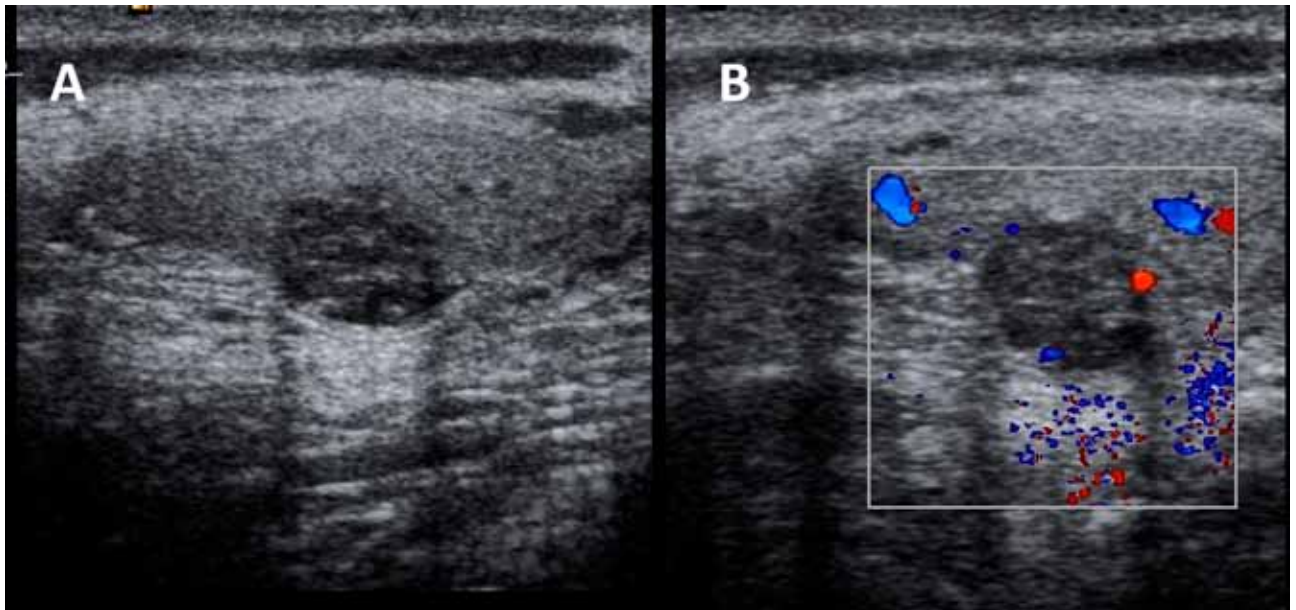


Figura 1: Ecografía testicular en escala de grises (A) y con Doppler color (B): A. Se identifica lesión sólida nodular paratesticular en lado izquierdo de ecogenicidad predominantemente hipocogénica y de bordes bien definidos. Con el Doppler color (B) se observa señal doppler periférica en la lesión.

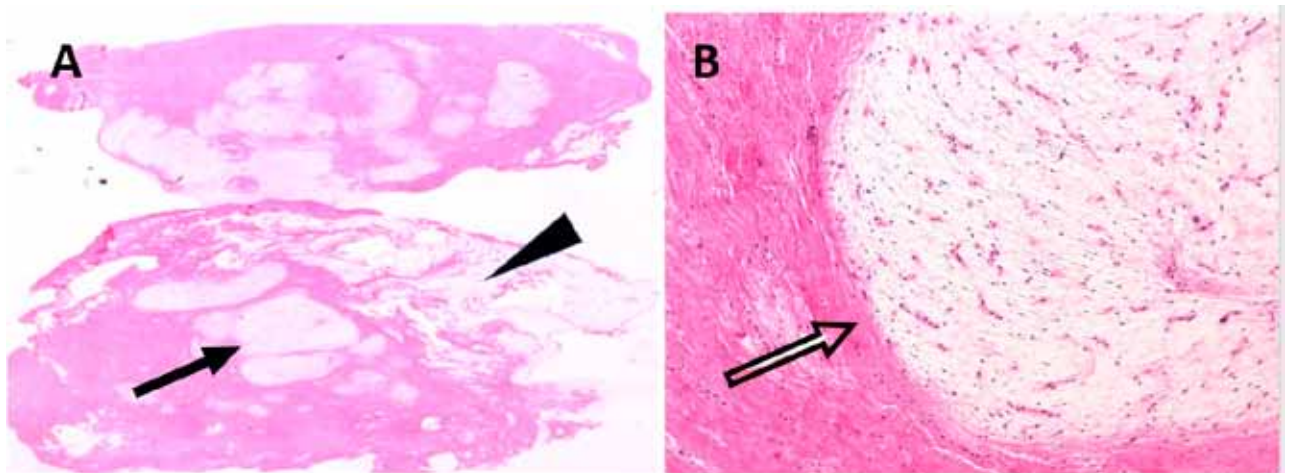


Figura 2: Visión panorámica de corte histológico de la muestra (A) y con tinción H-E 20x (B): A. Se observa tejido fibrovascular en la periferia de la muestra con zonas de componente mixoide centrales (flecha) y tejido graso maduro (punta de flecha). B. Se identifican células fusiformes de núcleos isomorfos en un estroma mixoide el cual se encuentra rodeado por tejido conjuntivo colágeno (flecha hueca).

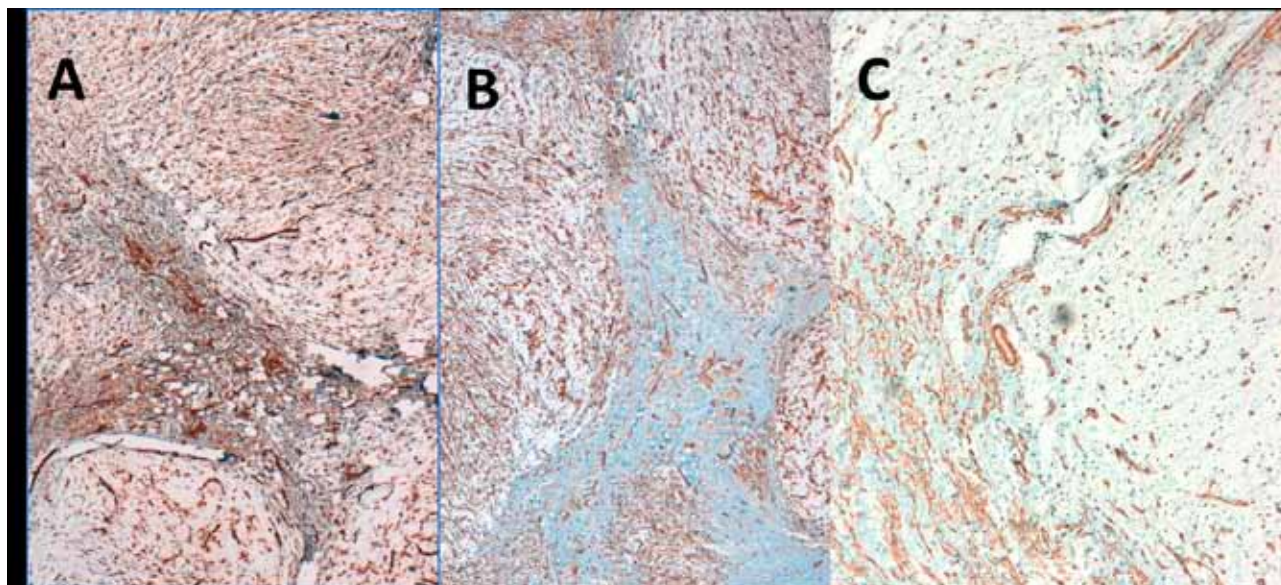


Figura 3: Estudio de IHQ de cortes histológicos de la muestra donde se observa positividad para Vimentina a 4x (A), para CD34 a 4x (B) y para Actina de Músculo liso a 10x (C) aumentos.

y las dos ecografías de control posteriores mostraban sólo un pequeño hidrocele izquierdo y un área de engrosamiento nodular en la cubierta testicular izquierda, compatibles con cambios postquirúrgicos (Figura 4).

Discusión

Los tumores paratesticulares sólo corresponden a una pequeña porción de los tumores intraescrotales (2%), ya que la mayoría tienen un origen testicular⁽¹⁾, siendo la mayor parte de naturaleza benigna (70%) y de histología diversa debido a la variedad de tejidos que constituyen la bolsa escrotal y las estructuras

paratesticulares (cordón espermático, albugínea y estructuras vestigiales paratesticulares). El tipo histológico más frecuente es el mesenquimal (52%), siendo el lipoma y los tumores adenomatoideos los más frecuentes^(1,2).

Clínicamente los tumores paratesticulares se presentan como nódulos o masas escrotales de crecimiento progresivo, siendo posible que asocien molestias o dolor inguinoescrotal. En la ecografía es posible observar hidrocele.

Radiológicamente no es posible realizar un diagnóstico prequirúrgico debido a que no existen características de imagen específicas que permitan

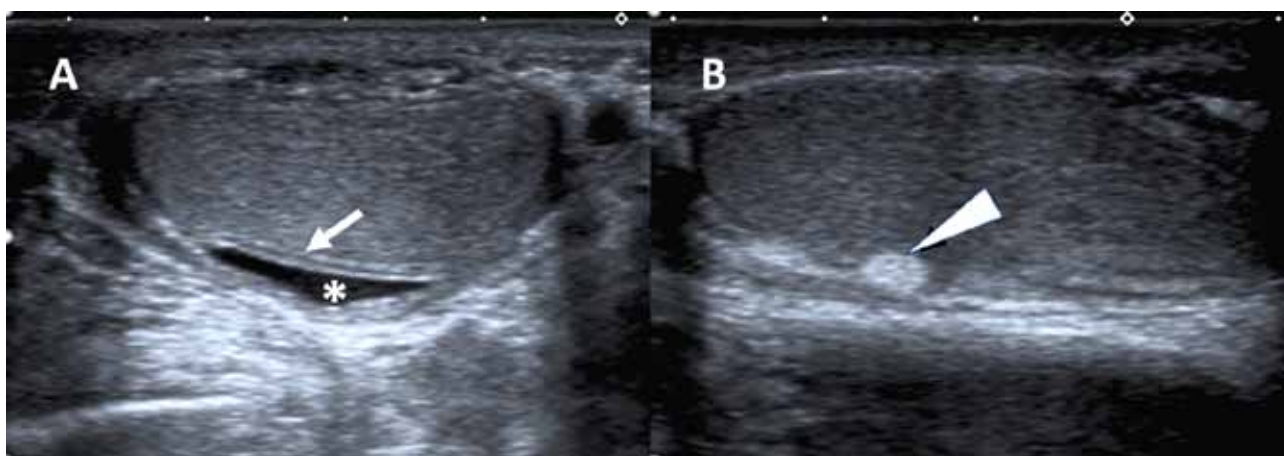


Figura 4: Ecografía testicular de control tras extirpación de la tumoración a los 3 (A) y 10 meses (B): A. Discreto engrosamiento de cubiertas testiculares en borde posterior de testículo izquierdo (flecha) sin evidencia de tumoración. Pequeño Hidrocele (asterisco). B: Engrosamiento nodular ecogénico en testículo izquierdo (punta de flecha) en probable relación con zona de fibrosis post-quirúrgica.

distinguir lesiones benignas de malignas ni distinguir los distintos tipos histológicos. No obstante, existen hallazgos que pueden orientar hacia benignidad o malignidad. En un estudio ecográfico, las neoplasias benignas paratesticulares suelen ser lesiones sólidas de límites bien definidos y con una hiperecogenicidad homogénea. Las lesiones malignas suelen presentar una ecogenicidad heterogénea o ser homogéneamente hipoeecogénicas⁽¹⁾. En nuestro caso la ecografía mostró una lesión sólida de localización paratesticular, de bordes bien definidos, ecogenicidad heterogénea de predominio hipoeecogénico y presencia de señal Doppler color periférica (Figura 1). No se identificó hidrocele. Estos hallazgos, aunque inespecíficos, sugerían la presencia de una tumoración benigna de origen extratesticular y en el diagnóstico diferencial, por su frecuencia, se incluyeron el tumor adenomatoideo, el leiomioma y el pseudotumor fibroso.

Debido a las características inespecíficas se optó por realizar escisión de la lesión y biopsia intraope-

ratoria, que reveló neoplasia de estirpe mixoide de bajo grado, descartando malignidad y evitar la evitar evitando la orquiectomía.

Al corte, el nódulo presentó un aspecto mixoide, coloración blanquecina y presencia de pseudocápsula fibrosa. El estudio anatomopatológico mostró células fusiformes y estrelladas en un estroma mixoide con vasos telangiectásicos. No se observaron mitosis ni atipias celulares (Figura 2). La inmunohistoquímica (IHQ) evidenció positividad para actina de músculo liso, vimentina y CD34 (Figura 3), así como negatividad para RE, RP y para S-100 con un índice proliferativo (ki- 67) del 2%.

En el diagnóstico diferencial de tumores benignos de estirpe mixoide se incluyen el AMS, AMA, AMF y el AML. Se cree que los tumores mixoides derivan de una misma célula pluripotencial perivascular con capacidad para modificar su fenotipo, lo que explicaría el frecuente solapamiento histológico e inmunohistoquímico de estos tumores^(6,11) (Tabla 1).

Tabla 1. Resumen de las principales características de los diagnósticos diferenciales del AML. AMS: Angiomixoma superficial, AMA: Angiomixoma agresivo, AMF: Angiomiofibroblastoma, AML: Angiomiofibroblastoma-Like, RE: Receptor de Estrógenos, RP: Receptor de Progesterona, RM: Resonancia Magnética, ECO: Ecografía, TC: Tomografía computarizada, IHQ: Inmunohistoquímica.

Tumor	Localización y demografía	Características radiológicas	IHQ	Pronóstico
AMS	Tejido celular subcutáneo de cabeza y cuello. Incidencia similar en hombres y mujeres.	RM: Homogéneamente hipointenso en T1 e hipointenso en T2. Captación heterogénea de contraste.	RP, RE y Desmina -. Vimentina + es incompleta (20%).	Puede recidivar, especialmente si su resección.
AMA	Región pélvico-perineal de mujeres (rara vez en hombres).	ECO: Masa hipoeecóica. TC: Masa pélvica hipodensa respecto al músculo. RM: Imagen de remolinos/capas en T2 y en T1 con contraste.	RE y RP+. Variabilidad para Desmina y Actina.	Localmente agresivo. Seguimiento estrecho por alta tasa de recidiva (30%).
AMF	Vulva y región inguinal de mujeres. Rara vez en región escrotal de hombres.	ECO: Lesión subcutánea de ecogenicidad homogénea. TC: Lesión con densidad de partes blandas con focos hipodensos. RM: Hipointenso en T1 e hiperintenso en T2. Captación heterogénea en el estudio dinámico.	RE y RP +. Con frecuencia + para Desmina y Actina.	No se han descrito casos de recidiva.
AML	Región inguinal. Mucho más raro y a edades mayores en hombres que en mujeres.	ECO: Lesión bien delimitada de ecogenicidad heterogénea. TC: Densidad de partes blandas. RM: Predominio hipointenso en T1 e hiperintenso en T2. Intensa hipercaptación de contraste.	RE y RP-. Desmina y Vimentina +.	Seguimiento, por haberse descrito casos de recidiva.

El AMS es un tumor benigno de localización superficial (a diferencia del angiomixoma profundo o agresivo), más frecuente en cabeza, cuello y tronco. Con menor frecuencia puede aparecer en región genital. Se han descrito localizaciones atípicas como en cordón umbilical y cavidad oral⁽⁹⁾. Su incidencia es igual en ambos sexos y normalmente no sobrepasan los 3 cm de diámetro^(8,9). Se puede presentar de forma aislada o de forma múltiple (en este último caso se asocian al llamado síndrome de Carney, que cursa con angiomixomas superficiales múltiples de localización mamaria, mixomas cardíacos, alteraciones en la pigmentación cutánea, hiperfunción endocrina y Shwanomas)^(8,10). En la RM son lesiones hipointensas en T1, hiperintensas en T2 y con captación heterogénea de contraste en el estudio dinámico⁽⁸⁾.

Macroscopicamente son lesiones polilobuladas mal delimitadas

En el estudio histológico se identifican fibroblastos con vasos de pared fina y zonas con un infiltrado inflamatorio de predominio neutrófilo (característica específica de estos tumores)^(8,9,10). En la IHQ presentan positividad para Vimentina y positividad variable para actina de músculo liso y CD34. Suele haber negatividad para S-100 y DesminaDES^(8,10).

El AMA es un tumor benigno, aunque localmente agresivo, por lo que generalmente requiere resección quirúrgica amplia con márgenes libres de tumor por su

elevada tasa de recidiva (30%). Es más frecuente en la región perineal y pélvica de mujeres (90%) de entre 20 y 40 años^(3,4). En varones se localiza en el cordón espermático y escroto^(3,4). Su aspecto macroscópico al corte es gelatinoso de límites bien definidos y sin capsula fibrosa. En el estudio ecográfico es frecuente objetivar una masa pélvica en región perianal generalmente mayor de 10 cm marcadamente hipocogénica y con componentes sólidos y quísticos^(2,3,4). En la TC la masa es hipodensa respecto al músculo y presenta captación heterogénea de contraste (Figura 5)^(2,3). En la RM presenta un patrón característico en "capas" o "remolinos" (capas hipointensas que representan tejido fibrovascular y que recorren el tumor hiperintenso) visible en las secuencias potenciadas en T2 y en T1 con contraste intravenoso (Figura 6)⁽²⁾. Por su crecimiento progresivo y carácter asintomático es frecuente que se confunda inicialmente con patologías como hernia inguinal, quiste de Bartolino, lipomas, hidrocele o el espermatocele⁽⁴⁾.

El AMF es un tumor benigno poco frecuente, localizado principalmente en región inguinal y en vulva de mujeres y más raramente en región inguinoescrotal de varones. Se han descrito casos de localización próximas al cordón espermático⁽⁵⁾. En la ecografía son de ecogenicidad homogénea, límites bien definidos y de localización subcutánea. En la RM son hipointensos en T1 e hiperintensos en T2. Tanto en la RM como en la TC tras la administración de contraste, presentan captación heterogénea del mismo⁽⁶⁾.

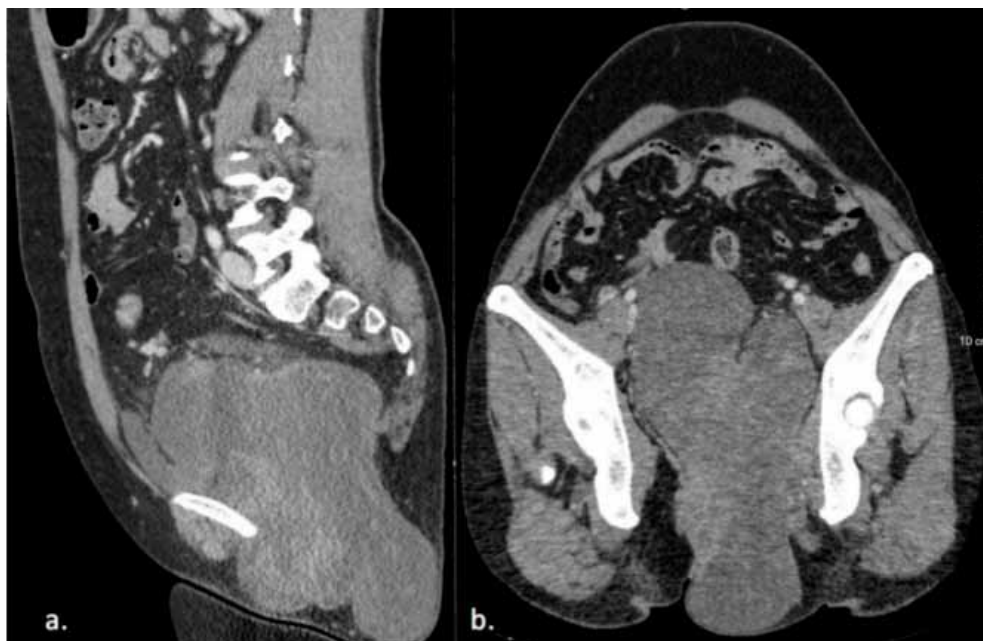

Figura 5: TAC con contraste intravenoso en corte sagital (a) y axial (b) de paciente con AMA: Se aprecia una masa pélvica de contornos bien definidos y captación heterogénea de contraste que se encuentra desplazando anteriormente el útero y la vejiga urinaria. Observar la extensión de la masa a la región perineal. Fuente original: From EPOS. Figures 18, Page 40. Poster No.: C-2537. ©Radiology, Traumatologic Hospital, Virgen del Rocío - Sevilla/ES. Encinas VM, Morales JM, Cano A, Le Cacheux C, Reina JI, Fajardo M, et al. Myxoid soft tissue neoplasm...but which?. Congress ECR 2017. Vienna, Austria. DOI: 10.1594/ecr2017/C-2537

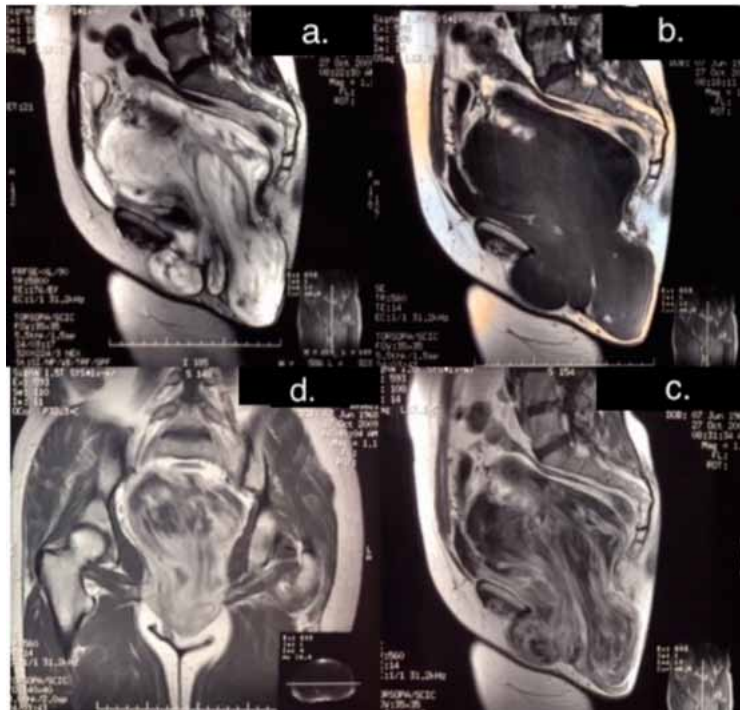


Figura 6: Imágenes sagitales de RM en secuencias potenciadas en T2 (a) y T1 (b) y cortes coronal y sagital en T1 tras la administración de contraste (c y d) de paciente con AMA: Se aprecia una masa pélvica que se extiende a región perineal con alta señal en T2 (a), baja señal en T1 (b) y con la característica imagen de remolinos o de capas en T1 con contraste (d y c). Fuente original: From de EPOS. Figures 19, Page 41. Poster No.: C-2537. ©Radiology, Traumatologic Hospital, Virgen del Rocío - Seville/ES. Encinas VM, Morales JM, Cano A, Le Cacheux C, Reina JI, Fajardo M, et al. Myxoid soft tissue neoplasm...but which?. Congress ECR 2017. Vienna, Austria. DOI: 10.1594/ecr2017/C-2537.

A su aspecto macroscópico, se presenta como una lesión redondeada de pequeño tamaño, superficial y bien delimitada^(1,5,10). Microscópicamente presenta áreas hipocelulares intercaladas con áreas de mayor celularidad con células fusiformes o estrelladas con diferenciación miofibroblástica embebidas en un estroma mixoide. Es frecuente la presencia de tejido adiposo maduro y abundantes vasos de pared fina⁽⁶⁾.

En la IHQ se observa positividad para Desmina, Actina, RE y RP. La positividad es variable para CD34^(6,10).

El AML (también llamado angiofibroma celular) es un tumor de muy baja frecuencia que afecta principalmente a mujeres premenopáusicas y que es extremadamente raro en varones, teniendo por principales localizaciones la región inguinoescrotal y perineal y a edades mayores a la del sexo femenino^(2,11). La localización paratesticular de este tumor sólo ha sido descrita en muy pocos casos en la literatura hasta la fecha⁽¹¹⁾. La mayoría presentan una localización subcutánea de crecimiento lento y de curso benigno^(2,7,11). Debido a que rara vez recidivan, su tratamiento suele ser la resección quirúrgica con márgenes libres de tumor, no obstante, si presenta un gran tamaño la orquiectomía puede estar indicada⁽⁷⁾. Ecográficamente presentan generalmente una localización subcutánea, ecogenicidad heterogénea y

zonas isoecogénicas respecto a la grasa subcutánea, así como presencia de señal Doppler color. En la TC tienen densidad de partes blandas con focos hiperdensos. En la RM la lesión es hipointensa en T1 (intensidad igual o menor a la del músculo) con zonas hiperintensas que corresponden a las zonas de tejido graso maduro que se observan en la histología (Figura 7a). En secuencias potenciadas en T2 la lesión es hiperintensa y heterogénea (Figura 7b^(11,12)). Presentan una captación intensa de contraste en el estudio dinámico (Figura 7c) y no restringen en el estudio de difusión^(11,12). Macroscópicamente tienen bordes bien definidos y coloración grisáceo-amarillenta al corte. Microscópicamente se observan células fusiformes y epiteloideas con diferenciación miofibroblástica inmersas en un estroma mixoide con vasos de pequeño y medio calibre. Presentan atipia limitada, limitada y actividad mitótica escasa y tejido adiposo maduro en hasta 50% de los casos^(1,7,11,12).

En la IHQ existe positividad para Vimentina y positividad variable para Desmina, actina de músculo liso, CD34, RE y RP. Presentan negatividad para S-100^(11,12).

El tratamiento de estos tumores es escisión quirúrgica completa con seguimiento radiológico a largo plazo, ya que se han descrito caso de recidiva⁽¹¹⁾.

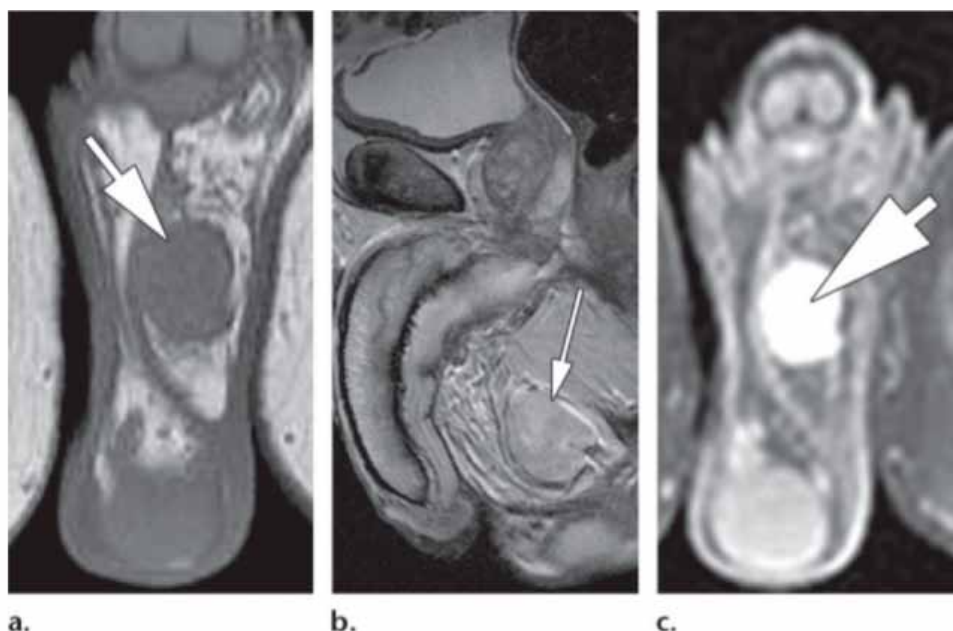


Figura 7: RM de paciente con AML (señalado con la flecha blanca en a, b y c): (a), axial en T1 donde se aprecia una lesión bien circunscrita en región perineal de señal predominantemente hipointensa. (b), sagital en T2 que revela hiperintensidad de señal de la lesión. (c), axial en T1 tras la administración de contraste, se parecía hipercaptación del mismo. Fuente original: From the radiologic pathology archives: Figure 5(a-c). Page 1957. Wolfman DJ, Marko J, Gould CF, et al. Mesenchymal Extratesticular Tumors and Tumorlike Conditions. RadioGraphics 2015; 35:1943-1954. RSNA 2015.

Conclusión

Las características radiológicas de los tumores paratesticulares no permiten en la actualidad realizar un diagnóstico prequirúrgico de los mismos, no obstante, sí permiten caracterizarlos (dimensiones, localización y afectación o no de estructuras adyacentes) y orientar hacia su naturaleza benigna o maligna. Entre estas pruebas destaca la ecografía por su disponibilidad, bajo costo y ausencia de radiaciones ionizantes. La mayoría de los tumores paratesticulares son de origen mesenquimal y abarcan un amplio grupo de entidades histológicas con diferente grado de agresividad, por lo que una correcta caracterización histológica y de IHQ es necesaria para alcanzar un diagnóstico definitivo. En nuestro caso las características de la tumoración revelaron una neoplasia benigna del grupo mixoide compatible con AML.

Referencias

1. Khoubehi B, Mishra V, Ali M, Motiwala H and Karim O. Adult Paratesticular Tumours. BJU International 2002; 90, 707-715.
2. Wolfman DJ, Marko J, Gould CF, Sesterhenn IA. Mesenchymal Extratesticular Tumors and Tumorlike Conditions. RadioGraphics 2015; 35: 1943-1954.
3. Baheti AD, Tirumani SH, Rosenthal MH, Howard SA, Shinagare AB, Ramaiya NH, et al. Myxoid Soft-Tissue Neoplasms: Comprehensive Update of the Taxonomy and MRI Features. AJR 2015; 204: 374-385.
4. Encinas VM, Morales JM, Cano A, Le Cacheux C, Reina JI, Fajardo M, et al. Myxoid soft tissue neoplasm...but which?. Congress ECR 2017. Vienna, Austria. DOI: 10.1594/ecr2017/C-2537
5. Tzanakis NE, Giannopoulos GA, Efstathiou SP, Rallis GE, Nikiteas NI. Angiomyofibroblastoma of the spermatic cord: A case report. Journal of Medical Case Reports 2010; 4: 79.
6. Ducarme G, Valentin M, Davitian C, Felce-Dachez M, Luton D. Angiomyofibroblastoma: a rare vulvar tumor. Arch Gynecol Obstet 2010; 281: 161-162.
7. Guoqing Ding, Yanlan Yu, Mei Jin, Jingyao Xu and Zhigen Zhang. Angiomyofibroblastoma-like tumor of the scrotum: A case report and literature review. Oncology Letters 2014; 7: 435-438.
8. Ishida M, Kojima K, Yamahira K, Suzuki M, Hirabayashi Y, Ohtomo K. Superficial angiomyxoma of the thumb: Report of a rare case and review of literature. European Journal of Radiology Extra 2010; 73: e29-e32.
9. Anehosur V, Adirajaiah S, Ghosh R. Intraoral Superficial Angiomyxoma: A Case Report. J. Maxillofac.

- Oral Surg 2016; 15 (2): S371-S374.
10. Fetsch JF, Laskin WB, Tavassoli FA. Superficial Angiomyxoma (Cutaneous Myxoma) A Clinicopathologic Study of 17 Cases Arising in the Genital Region. *Int J Gynecol Pathol* 1997; 16: 325-334.
 11. Ntorkou AA, Tsili AC, Giannakis D, Batistatou A, Stavrou S, Sofikitis N, et al. Magnetic resonance imaging findings of cellular angiofibroma of the tunica vaginalis of the testis: a case report. *Journal of Medical Case Reports* 2016; 10: 71.
 12. Maruyama M, Yoshizako T, Kitagakia H, Arakib A, Igawac M. Magnetic resonance imaging features of angiofibrblastoma-like tumor of the scrotum with pathologic correlates. *Clinical Imaging* 2012; 36(5): 632-635.